

RECIDIVA DE ENFERMEDAD DE MADELUNG LINGUAL. PRESENTACIÓN DE DOS CASOS CLINICOS.

Contreras Morillo M, Aguilar Lizarralde Y, Zamudio Sánchez L, Salinas Sánchez JL, Valiente Álvarez A, Bermudo Añino L.
Servicio de Cirugía Oral y Maxilofacial. HRU- Carlos Haya. Málaga.

INTRODUCCIÓN

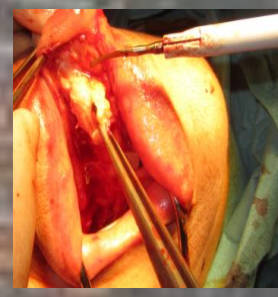
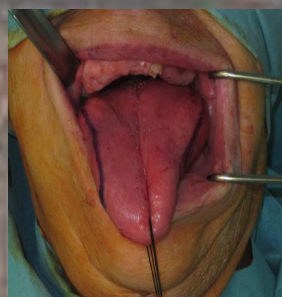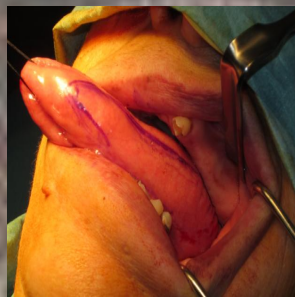
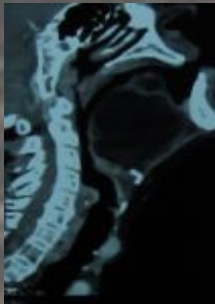
La enfermedad de Madelung, o lipomatosis simétrica benigna es una enfermedad rara caracterizada por acúmulos grasos no encapsulados localizado de forma simétrica alrededor de cuello y hombros. Esta enfermedad, afecta predominantemente a hombres en edades comprendidas entre los 30 y 60 años,. Existe una gran relación con el abuso del alcohol.

CASOS CLÍNICOS

Presentamos dos casos clínicos recidiva en dos pacientes de sexo femenino de 60 y 72 años que habían sido intervenidas 10 y 7 años antes por Enfermedad de Madelung con afectación lingual. Tras seguimiento en consulta se observó la nueva presentación de dificultad para tragar, disartria y disnea con el decúbito debido a la reaparición de infiltración grasa lingual y en la otra paciente también cervical.

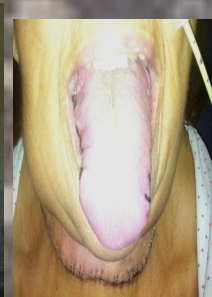
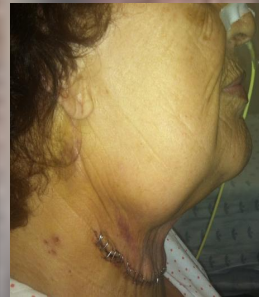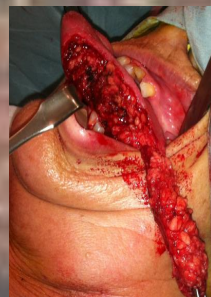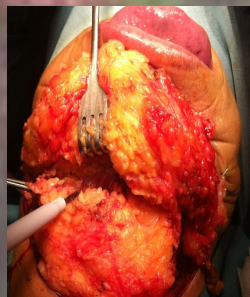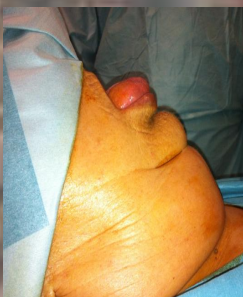CASO 1

Intervenida bajo anestesia general, ventilación mecánica a través de traqueostomía, se realiza glosectomía bilateral de reducción mediante bisturí armónico, intentando respetar la punta de la lengua y la mayor parte de dorso posible para mantener la sensación gustativa. El tejido adiposo se entrelazaba con la musculatura lingual, y no se observaba cápsula. El postoperatorio inmediato transcurrió en UCI sin incidencias



CASO 2

Paciente intervenida bajo anestesia general, e intubación nasofaríngea mediante fibroscopio Se realiza la misma técnica de glosectomía y debido a que presentaba afectación cervical se realizó una exéresis de la infiltración grasa de dicha región. El postoperatorio inmediato transcurrió en UCI sin incidencias



DISCUSIÓN

Cuando hay afectación lingual, el tejido adiposo penetra de forma profunda, por tanto, la resección completa de la lesión es casi imposible, ya que resultaría en la resección subtotal de la lengua por lo cual es muy importante la planificación de la cirugía.