

QUISTE FOLICULAR ASOCIADO A TERCER MOLAR ECTÓPICO EN REGIÓN INFRAORBITARIA DEL SENO MAXILAR.

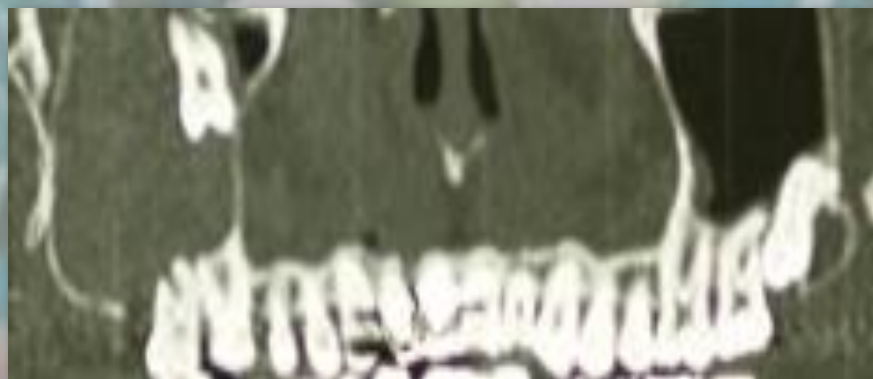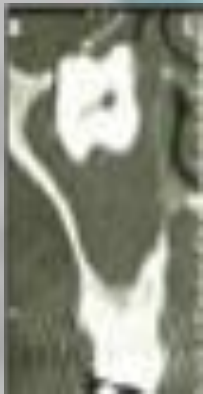Contreras Morillo MA, Sánchez Navarro C, Ruiz Delgado F, Valiente Álvarez A, Bermudo Añino L. Servicio de Cirugía Oral y Maxilofacial. HRU- Carlos Haya. Málaga.

INTRODUCCIÓN

Los cordales ectópicos son aquellos incluidos en posiciones inusuales o desplazados a distancia de su normal localización anatómica. Pueden estar relacionados con alteraciones en el desarrollo, procesos patológicos o iatrogenia

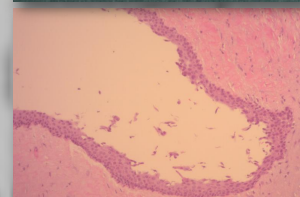
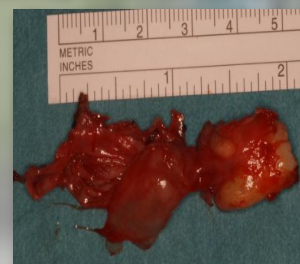
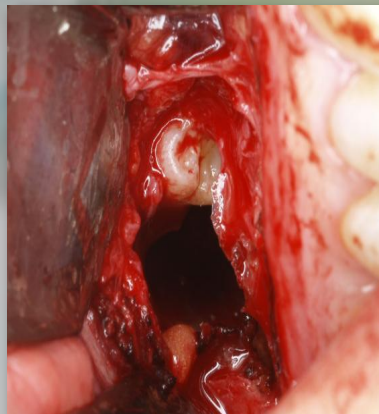
CASO CLÍNICO

Presentamos caso clínico de paciente de 34 años de edad que es derivado a consulta tras el hallazgo casual por su odontólogo, mediante ortopantomografía de la presencia del tercer molar (18) incluido en seno maxilar próxima a su techo y con ocupación del mismo por posible quiste odontogénico. No había presentado episodios de sinusitis y la exploración tanto intraoral como orbitaria era normal. Tras realizar estudio mediante Denta Scan se decidió tratamiento quirúrgico.



RESULTADOS

Se realizó exéresis quirúrgica de dicho cordal mediante abordaje de Caldwell-Luc. El resultado de la anatomía patológica confirmó la presencia de quiste folicular.



DISCUSIÓN

El tratamiento de las inclusiones en el seno maxilar viene determinado por la presencia de sintomatología o en prevención de futuras complicaciones por posible afectación de estructuras vecinas como la órbita.